Lane Medical Libra

Aus der Landesfrauenklinik und Hebammenlehranstalt Magdeburg.
Direktor: Prov.-Obermed.-Rat Dr. von Alvensleben.

1934

Ein Fall von Melanosarkom der Vulva

Inaugural-Dissertation

zur

Erlangung der Doktorwürde

der

Hohen Medizinischen Fakultät

der

Martin Luther-Universität

Halle-Wittenberg

vorgelegt von

Herbert Dettmar

aus Merseburg.

1934.

Dissertationsdruckerei und Verlag Konrad Triltsch, Würzburg.

25. Juli 1934.

Referent: Herr Professor Dr. Nürnberger,
Direktor der Universitätsfrauenklinik Halle.

Meinen lieben Eltern.

Digitized by the Internet Archive
in 2026

https://archive.org/details/IA40154005_0508

Ein Fall von Melanosarkom der Vulva.

Maligne Tumoren der Vulva sind selten. Man findet Carcinome, seltener Sarkome. Von letzteren sind die meisten Melanosarkome.

Unter 10 000 Fällen der Würzburger Klinik konnte Rothschild nur ein Sarkom der Vulva feststellen. In seiner Zusammenstellung der malignen Tumoren der Vulva aus dem Jahre 1913 sammelte er aus der Literatur 398 Carcinome, 35 Sarkome und 57 Melanosarkome der Vulva. Von Winkel sah während seiner Tätigkeit 3 Fälle von Melanosarkom der Vulva. Gurlt fand in 24jähriger Beobachtungszeit unter 483 Sarkomen kein einziges Sarkom der Vulva. Auch die Zusammenstellungen anderer Autoren weisen nicht mehr Fälle auf, so Holland 52 und Labhardt 56 Melanosarkome der Vulva.

Die große Seltenheit dieser Erkrankung gibt die Berechtigung, durch folgenden Fall einen weiteren Beitrag zu diesem Krankheitsbild zu liefern.

Am 10. X. 32 kam Frau M. H. in die Sprechstunde der Landesfrauenklinik vom Arzt geschickt wegen einer Geschwulst am Genitale, die ihr Beschwerden machte. Sie war 55 Jahre alt und Landwirtsehefrau.

Die Familienanamnese ergibt keine Besonderheiten. Sie stammt von gesunden Eltern, die beide noch leben und gesund sind, der Vater ist 89, die Mutter 84 Jahre alt. In ihrer Familie sind nach Aussage der Patientin weder Krebs noch Tuberkulose vorgekommen. Die Patientin hat 3 gesunde Brüder und ist mit einem gesunden Mann verheiratet. Ihrer Ehe entsprossen 4 gesunde Kinder.

Die Eigenanamnese zeigt nicht viel Bemerkenswertes. Von Kinderkrankheiten weiß Patientin nichts. Die Menarche hatte sie mit 16 Jahren. Ihre Menses waren immer regelmäßig, nicht sonderlich stark und ohne Beschwerden. Sie hatte vier normale Geburten und zwar: I. Partus 1907, II. Partus 1908, III. Partus 1911 und IV. Partus 1919. Mit 48 Jahren trat die Patientin ohne Beschwerden in die Menopause ein. Während ihres Lebens ist sie nie ernstlich krank gewesen.

Seit einem Jahr beobachtet die Patientin an ihrer linken großen Schamlippe einen haselnußgroßen Knoten, dem sie anfangs keine Beachtung schenkte, zumal ihr dieser Knoten keinerlei Schmerzen verursachte. Erst vor wenigen Tagen, als sie bemerkte, daß der Knoten immer größer wurde und an seiner Oberfläche zu eitern begann, ging sie zum Arzt, der sie in die Klinik einwies.

Ihr Appetit war immer gut, Stuhl und Wasserlassen ohne Beschwerden. Venerische Krankheiten werden verneint. Patientin gibt an, nie viel Alkohol getrunken zu haben und nie geraucht zu haben.

Bei der Sprechstundenuntersuchung bot sich folgender Befund:

Kleine Patientin in mäßig gutem Kräfte- und Ernährungszustand. Die Haarfarbe ist dunkelblond, leicht graumeliert. Die Hautfarbe der unbekleideten Stellen ist wie bei Personen, die viel im Freien gear-

beitet haben, gerötet und reichlich pigmentiert. Im übrigen fallen Stellen auf, die weißlich livides Aussehen mit einem pigmentierten Rand zeigen. Sie sind von wechselnder Größe und Gestalt. Im Gesicht finden sie sich über der Nase in Form eines Schmetterlings, an den einzelnen Fingern teils rund, teils oval. In größerer Ausdehnung sind sie noch im Bereich der rechten Kniekehle und besonders auch am Schamberg zu sehen, wo sich diese Depigmentierung fast über den ganzen Schamberg ausdehnt und bis zur linken großen Labie reicht. Man könnte diese Stellen für abgeheilte Lupusherde halten, aber es lassen sich gar keine Epitheldefekte mehr nachweisen. Auf Befragen gibt die Patientin an, sie wisse nicht, seit wann sie diese weißen Flecke habe, mindestens aber schon seit 2—3 Jahren, sie seien allmählich, ohne Beschwerden zu machen, aufgetreten. Von einer früheren Hauterkrankung weiß sie nichts.

Gynäkologisch fand man einen gestielten 7 × 4 cm großen nierenförmig gestalteten Tumor, der von der linken kleinen Labie ausgeht, diese ganz ausfüllt und mit seinem breiten Stiel auf den oberen Teil der linken großen Labie hinüberreicht. Die Oberfläche des Tumors ist von tiefschwarzer Farbe und zeigt nekrotische, eitrige Beläge. Der Stiel dieses Tumors geht über in eine derbe knotige, verschieblich unter der Haut gelegene Geschwulst von Kastaniengröße. In beiden Leistenbeugen fühlt man zahlreiche Drüsenknoten.

Diagnose: Carcinom der Vulva.

Die Patientin wird zur Aufnahme zwecks Exstirpation des Tumors bestellt.

Am 11. X. 32 kam die Patientin zur Aufnahme in die Klinik.

Die Anamnese ergab außer dem oben Gesagten keine weiteren Besonderheiten.

Ergänzend zu dem obigen Befund wäre noch hinzuzufügen: Lungen- und Herzbefund normal.

Das Abdomen weist palpatorisch keine Tumoren und keine pathologischen Veränderungen auf. Die Leber ist nicht vergrößert, ebensowenig die Milz.

Die Extremitäten sind frei beweglich, die Gelenke sind frei. Die Reflexe sind normal auslösbar.

Gynäkologisch wird jetzt folgender Befund festgestellt: Pilzförmig aufsitzender 7 × 4 cm großer Tumor mit etwa 2—3 cm überwallenden Rand von der Form einer Niere. Der Stiel besteht aus der ganzen linken kleinen Labie, die durch den Tumor ganz nach vorn und oben verzogen ist, und dem oberen und mittleren Teil der linken großen Labie. Der Tumor geht fraglos von der linken kleinen Labie aus und setzt sich durch seinen Stiel in eine verschieblich unter der Haut der großen Labie gelegene, derbe, kastaniengroße gegen das umgebende Fettgewebe scharfbegrenzte Geschwulst fort, die sich auch gegen die Symphyse und den unteren Ast des Schambeines vollkommen frei verschieben läßt. Der ganze Tumor fühlt sich nicht markig, sondern ausgesprochen derb, fibrös an. Die Oberfläche ist blauschwarz verfärbt und mit nekrotisch eitrigen Belägen bedeckt.

In der linken Leistenbeuge fühlt man zahlreiche erbsen- bis haselnußgroße Drüsen von derber Konsistens. Auch die rechte Leistenbeuge ist von einer Reihe bohnengroßer harter Knoten durchsetzt.

Die Scheidenschleimhaut war leicht injiciert, sonst ohne Besonderheiten. Die Portio glatt, der Muttermund quer-gespalten. Der sehr kleine Uterus liegt retroflektiert. Adnexe, Parametrien sind ohne Besonderheiten.

Es wird die Diagnose: Carcinom der Vulva gestellt und die Exstirpation des Tumors beschlossen.

Diese wurde am 13. X. in Lokalanästhesie ausgeführt. Der Tumor wurde im Gesunden mitsamt der kleinen und großen linken Labie excidiert, und die Wunde durch Nähte geschlossen. Von einer Ausräumung der Leistenbeugen wurde zunächst abgesehen.

Beim Aufschneiden des gut gänseeigroßen Tumors zeigte sich eine schwarzbraun verfärbte Schnittfläche, die an ein Melanosarkom denken ließ. Der Tumor wurde zur histologischen Untersuchung in das Pathologische Institut des Krankenhauses Sudenburg geschickt, das uns folgenden Untersuchungsbefund mitteilte: (Siehe auch Abb. 1, 2 und 3 im Nachtrag.)

Kleines Labium vergrößert zu einer Geschwulst von $6^1/_2 : 4^1/_2 : 1^1/_2$ cm, die mit Ausnahme ihres Randes eines Epithelüberzuges entbehrt. Die Schnittflächen sind rein schwarz. Das Geschwulstgewebe ist scharf abgegrenzt gegen bis 1 cm dickes Bindegewebe und Fettgewebe, das sich an den mittleren Teil der basalen Fläche der Geschwulst anschließt.

Mikroskopisch finden sich in der Mitte verflochtene Züge von vielgestalteten, vorwiegend spindligen Zellen, deren Mehrzahl braunes Pigment in Körnchen enthält, wechselnde Menge von faseriger Zwischensubstanz. Die oberflächlichen Zonen zeigen Nekroseveränderungen.

Diagnose: Melanosarkom der Vulva.

Die Wundheilung erfolgte reizlos. Die Wunde schloß sich nach Entfernung eines Fadens fast primär. Auch jetzt wird von einer Exstirpation der Leistendrüsen Abstand genommen, da die allgemeine Erfahrung lehrt, daß bei Melanosarkomen auch durch Drüsenentfernung Rezidive nicht verhindert werden können. Da die oberflächlichen Leistendrüsen einer Bestrahlung gut zugänglich sind, soll zunächst eine Röntgenbestrahlung durchgeführt werden.

Am 19., 21. und 24. X. erfolgte die Röntgenbehandlung in der Weise, daß sowohl der Primärherd als auch beide Leistenbeugen mit je 780 r = 100% der H. E. D. appliziert werden.

Die Patientin wird dann am 9. XI. mit folgendem Schlußbefund in weitere kassenärztliche Behandlung überwiesen:

Die Operationswunde ist bis auf eine stecknadelkopfgroße Fistelöffnung am oberen Wundrand, aus der eine serös-eitrige Absonderung kommt (Nahtsticheiterung), vollständig primär geschlossen. Die Drüsen in der Inguinalgegend sind kleiner geworden. Es ist an der Operationsnarbe am obersten Winkel ein etwa haselnußgroßer Knoten zu fühlen. Das Allgemeinbefinden ist gut. Die Patientin wird alle Monate zur Nachuntersuchung bestellt.

Bei der ersten Nachuntersuchung am 9. XII. 32 ergibt sich subjektives Wohlbefinden. Das Gebiet des Primärtumors ist vollkommen reizlos verheilt, der oben beschriebene haselnußgroße Knoten ist nicht mehr fühlbar. Die Drüsen in den beiden Leistenbeugen sind kleiner und weicher geworden.

Zur zweiten Nachuntersuchung kommt Patientin erst am 12. V. 33. Subjektiv ist ihr Wohlbefinden immer noch gut, aber objektiv ist im

Befund eine Verschlechterung eingetreten. In der rechten Leistenbeuge fühlt man einen circa pflaumengroßen Drüsentumor von derber Konsistenz. Der Patientin wird die Herausnahme empfohlen.

Am 16. V. kommt sie wieder zur Aufnahme. Man findet jetzt auch in der linken Leistenbeuge zahlreiche Drüsenknoten von teils härterer, teils weicherer Konsistenz.

Am 19. V. Operation in Lokalanästhesie, erst links, dann rechts. Hautschnitt parallel des Ligamentum inguinale. Ausräumung des gesamten Fettgewebes der Inguinalgegend mit samt den Drüsenpaketen und den zahlreichen einzelnen Drüsenknoten. Das gelingt auf der linken Seite ohne Schwierigkeiten, während rechts ein Drüsenpaket dicht an der Vena femoralis liegt und von dieser sehr vorsichtig abgetrennt werden muß. Die Unterbindung zahlreicher erweiterter Venen ist erforderlich. Es wird versucht, durch Naht der Fett- und Muskelfascien die Wundhöhlen etwas zu verkleinern, was nur mangelhaft gelingt. Die Haut wird mit Klammern geschlossen; Verband und Schrotsäcke auf die Wundnaht. Die entfernten Drüsenpakete sind hühnerei- bis kastaniengroß, daneben finden sich in größerer Anzahl haselnuß- bis erbsengroße Einzeldrüsen.

Der histologische Untersuchungsbericht des hiesigen pathologischen Institutes Sudenburg lautet:

In Fettgewebe eingeschlossene, durch Geschwulstgewebe von schwarzbrauner Farbe ersetzte Lymphdrüsen. Teile des Geschwulstgewebes haben eine mehr graubraune Farbe bei matter Beschaffenheit. Mikroskopisch sind diese Teile nekrotisiert, die einzigsten Veränderungen, welche auf Strahlenwirkung bezogen werden können. Jedoch kommen Nekrosen in Sarcomen auch spontan vor. Das erhaltene Geschwulstgewebe besteht aus längs- bis spindelförmigen Zellen, die viel dunkelbraunes Pigment in feinen Körnchen und in größeren Schollen enthalten.

Es handelt sich hier um melanotische Drüsenmetastasen.

Der weitere Heilverlauf war durch Fasciennekrosen und Eiterung gestört, sodaß beide Wundnähte geöffnet werden mußten. Am 14. VI. trat eine erysipelartige Entzündung der benachbarten Hautpartien auf, die auf Überempfindlichkeit gegen Arsen zurückgeführt wurde, oder wahrscheinlich eine Folge der erhöhten Reizbarkeit der röntgenbestrahlten Haut ist, die in wenigen Tagen wieder verschwand.

Da nach Torgler der positive Ausfall der Melaninprobe im Urin auf allgemeine Melanosarkomatose hinweisen soll, wurde die Brahnsche Melaninprobe mit Eisenchlorid ausgeführt; sie war stark positiv, klinisch aber ließen sich zunächst keine Anhaltspunkte für Metastasen nachweisen.

Nach reichlichem Spülen und eingehender Drainage schlossen sich die Wunden fast ganz, sodaß die Patientin in gutem Allgemeinzustand ohne Beschwerden am 22. VII. 33 nach Hause entlassen werden konnte. Sie wurde angewiesen, sich alle Monate zur Nachuntersuchung vorzustellen.

Die Patientin kam erst am 29. IX. zur Nachuntersuchung. Der Allgemeinzustand war sehr gut, sie hatte an Gewicht zugenommen, hatte ohne Beschwerden Feldarbeit verrichtet. Ihr Appetit war gut, von seiten des Operationsgebietes bestanden keinerlei Beschwerden. Die Untersuchung ergab in beiden Leistenbeugen völlig reizlos verheilte Narben. Es ließen sich weder am Primärherd noch in den Leistenbeugen

Metastasen feststellen. Auch die übrigen Organe zeigten keinerlei Anhaltspunkte, die auf eine Metastasierung hinweisen könnten. Die Patientin war also bisher frei von Metastasen und Rezidiven geblieben.

Über die Entstehung des Melanosarkoms sind keine einheitlichen Ansichten in der Literatur zu finden. Die meisten Autoren stimmen mit Aschoff überein, daß die Melanosarkome sich aus den Naevi pigmentosi der Nymphen und der Clitoris entwickeln. Im Gegensatz dazu stehen die Beobachtungen, daß jahrelang gutartige Tumoren der Vulva plötzlich sich in ein malignes Melanosarkom umwandeln. In einer experimentellen Arbeit über die Frage der Geschwulstdisposition stellt Joannovics die Störungen der Leber in den Vordergrund als Quelle für die Wuchsstoffe der Neoplasmen und betont, daß jede Tumorart eine bestimmte Stoffwechseleinstellung zur Voraussetzung hat, bei gleichzeitiger individueller, Familien- und Rassendisposition, die jedoch keine dauernden Eigenschaften darstellen, sondern von den äußeren Verhältnissen abhängig sind. Weiterhin ist zu bemerken, daß bei den 19 seit 1907 in der Literatur veröffentlichten Fällen nur 4 mal einwandfrei festgestellt wurde, daß an dem Entstehungsort des Tumors vorher ein Naevus pigmentosus gesessen hatte, in den übrigen Fällen dagegen, ebenso wie bei unserer Patientin, nie das Auftreten eines Naevus pigmentosus nachgewiesen werden konnte. Andere Autoren stellen das Reizmoment bei der Entstehung des Melanosarkoms in den Vordergrund. So gibt Jores an, daß sich Melanosarkome auf dem Boden von Lupus oder chronischen Ulcerationen an der Vulva entwickeln. Bestätigt wurde diese Theorie durch einen von Neuwirth veröffentlichten Fall, wo sich bei einer 57 jährigen Frau nach einem einwandfrei von Fachärzten festgestellten Lupus der Vulva, der abgeheilt war, ein Melanosarkom der Vulva entwickelte. Bei Kroemer findet man die Ansicht vertreten, daß maligne Tumoren der Vulva sich auf luetischer Basis entwickeln, oder chronische Ekzeme mit sekundärer Gefäßdegeneration oder wiederholtes Erysipel für ihre Entstehung in Frage kommen. Auch andere Autoren machen die Lues für die Entstehung maligner Tumoren der Vulva verantwortlich. So behaupten Yaile und Bender, die übrigens das Melanosarkom dem Melanocarcinom gleichsetzen, daß sich ein Vulvacarcinom nur auf dem Boden einer Leukoplakie entwickeln könne, und man der Sklerose des Genitalapparates besondere Bedeutung zumessen müsse, im besonderen der Syphilis. A. Martin erwähnt in seinem Lehrbuch die Disposition zu maligner Erkrankung im Anschluß an Lues. Auf vorausgegangene gonorrhoische Exsudate bei der Entstehung maligner Tumoren verweist von Winkel. Ein weiteres Symptom, auf das viele Autoren wie auch Veit in der Anamnese der an Melanosarkom der Vulva erkrankten Patientinnen großen Wert legten, ist der Pruritus. Backer stellte nach einer Publikation der Erlanger Klinik das Vulvacarcinom ausschließlich als Reizungscarcinom hin wegen der fast nie fehlenden chronischen Entzündungszustände, wie Pruritus und dergl. Gleichfalls weist Balloch auf die Gefahr der Entstehung eines Carcinoms hin infolge langdauernder Irritation durch Pruritus. Auch Rothschild behauptet, daß durch den langdauernden Einfluß von Schädigungen und Reizungen, wie sie chronische Entzündungszustände, Fluor und Pruritus darstellen, der Boden für die maligne Entartung des Epithels namentlich im Verein mit Alterserscheinungen geebnet werden kann. Aus der Literatur kann man für den Einfluß der Alterserscheinungen den von Duffek demonstrierten Fall von einem Spindelzellsarkom der Vulva anführen. Bei einer

55 Jahre alten Frau exstirpierte er einen mannskopfgroßen, oberflächlich leicht ulcercierten Tumor des rechten kleinen Labiums, der im Verlaufe weniger Monate von Haselnuß- bis zur Mannskopfgröße gewachsen war, nachdem er jahrelang gutartig bestanden hatte. Als Entstehungsursache gab die Patientin eine Kuhhornverletzung des Schamberges im Alter von 22 Jahren an.

Derartige Momente der Entstehungsursache können bei unserer Patientin nicht gefunden werden. Sie war weder an Lues erkrankt, noch konnte anamnestisch irgend ein Anhaltspunkt für eine Lupuserkrankung festgestellt werden. Chronische Entzündungszustände in der Genitalgegend hat sie auch nicht gehabt. Ebensowenig klagte sie über Pruritus oder starken Fluor. Die einzigen Anhaltspunkte bei unserer Patientin geben die weißlichen Stellen der Haut besonders am Genitale, deren Entstehung der Patientin nicht zum Bewußtsein gekommen sind. Man kann sie entweder für Leukoplakien infolge Genitalsklerose oder für abgeheilte Lupusstellen halten, bei denen das Krankheitsstadium der Patientin überhaupt nicht zum Bewußtsein gekommen ist. Eine gewisse Rolle wird noch bei unserer Patientin die Disposition des Alters zu malignen Erkrankungen spielen.

Trotz dieser Tatsachen muß doch zugegeben werden, daß in unserem Falle aus dem bisher Gesagten noch keine ersichtliche Ursache für das Entstehen des Melanosarkoms gefunden werden kann.

Während im Bisherigen lokale Momente in Betracht gezogen worden sind, so geht die Meinung amerikanischer Autoren dahin, daß das Wachstum der Melanosarkome von der Hypophyse aus angeregt wird.

Jäger weist in seinen Arbeiten über die Pigmenttumoren in der Tierpathologie auf einen ganz anderen Zusammenhang hin. Er führt hier aus, daß die Entstehung der Melanosarkome mit der Depigmentierung im Zusammenhang stehe, und daß diese sich aus kleinen gutartigen Tumoren entwickelten. Eine ähnliche Auffassung führte Virchow an. Er faßte die ursprüngliche Dyskrasie der Melanosen nicht als ganz lokale Erkrankung auf. Bei Fohlen machte er die interessante Wahrnehmung, daß nach der Geburt weiß gewordene Schimmel in ganz besonderem Grade zur Entwicklung melanotischer Geschwülste disponiert sind, wobei bestimmte Veränderungen an den Haaren der Krankheit vorauszugehen pflegten. Einige Autoren fanden beim Menschen ähnlich zu deutende Vorgänge. Körner sah ein Melanosarkom bei einer Frau auftreten, die vorher dunkelblond war und jetzt schneeweißes Haar hat. So beobachtete auch Langenbeck die Entwicklung einer melanotischen Geschwulst nach dem Erblassen eines Naevus. Fergusson sah nach der Operation einer Teleangiektasie am Nabel Rezidive in Form melanotischer Geschwülste auftreten; gleichzeitig wurden die schwarzbraunen Haare der Patientin fleckig. Gatter bemerkte bei einer Patientin mit Melanosarkom der Vulva livide pigmentarme hellergroße elevierte Flecken an Zeige- und Mittelfingern, konnte aber an den Haaren die Beobachtung von Fergusson nicht bestätigen.

Diese Depigmentierungen führen uns noch zu einem weiteren Zusammenhang, nämlich den Zeitpunkt im Leben der Frau, wo physiologischerweise das Pigment im vermehrten Maße gebildet wird, die Schwangerschaft.

Labhardt konnte in einer Sammlung von derartigen Fällen in 50%, das heißt in 7 von 14 Fällen, das Zusammenfallen von Schwangerschaft und Melanosarkomentwicklung beziehungsweise Rezidiventwicklung feststellen. Er führt weiter aus, daß während der Schwangerschaft die

Chromatophoren zur Wucherung angeregt werden, und bei besonders disponierten Patientinnen unter besonderen, uns unbekannten Bedingungen diese Wucherungen zu Chromatophoromen, das heißt zu Melanosarkomen, führen können. Auch Littauer beobachtete in einem Falle von Melanosarkom der Vulva, daß 8 Jahre nach der Operation während einer Schwangerschaft ein Rezidiv auftrat, das nach 2 Jahren zum Exitus führte. Dieser Meinung, daß ein bestimmter Zusammenhang zwischen Melanosarkom der Vulva und Schwangerschaft bestehe, die auch Hussy vertritt, stehen die beobachteten Fälle gegenüber, daß bei Virgines beinahe ebenso oft Vulvasarkome auftreten wie bei Frauen, die schon geboren haben.

Das Alter unserer Patientin von 55 Jahren ist nicht als typisch anzusehen für die Bildung eines Sarkoms. Denn Virchow bezeichnete das Sarkom als eine Krankheit des mittleren Lebensalters. Für das Melanosarkom der Vulva bestätigt sich diese Regel nicht. Man kann da keine bestimmte Altersdisposition aufstellen, alle Lebensalter werden gleichmäßig betroffen. So beschreibt Netzer einen Fall von Melanosarkom, wo eine erst 17 jährige Patientin 4 Monate nach der Sarkomoperation trotz Röntgennachbestrahlung ad exitum kam, während Bailles noch bei einer 72 jährigen ein Melanosarkom der Vulva fand. Zwischen dieser Zeitspanne verteilen sich die Melanosarkome ohne ein Dezennium sonderlich zu bevorzugen. Hinselmann stellte unter 46 Melanosarkomen der Vulva 5 mal ein Alter zwischen 40 und 50 Jahren, 11 mal zwischen 50 und 60, 7 mal zwischen 60 und 70 fest. Nach einer anderen Zusammenstellung von 31 verwertbaren Fällen fielen 16 (50%) ins 5. und 6. Lebensdezennium. Während Schauta und von Winkel das Vulvasarkom meist bei jungen Frauen fanden, sah es Torgler bei $^3/_4$ der von ihm beobachteten Fälle erst jenseits der Klimax auftreten. Von den seit 1907 in der Literatur erschienenen 19 Fällen von Melanosarkom der Vulva konnte ich 1 Patientin unter 30, 3 zwischen 30 und 40, 4 zwischen 40 und 50, 6 zwischen 50 und 60, 4 zwischen 60 und 70 und 1 Patientin über 70 Jahren feststellen. Das entspricht der obigen Zusammenstellung, auch hier fallen 50% in das 5. und 6. Lebensdezennium.

Pathologisch-anatomisch hält Ribbert die Melanosarkome für eine besondere Geschwulstform, die durch ihre rauchgraue, braune oder dunkel- bis tiefschwarze Farbe charakterisiert sind. Nicht in allen Teilen des Tumors ist die Färbung gleich, neben deutlich gefärbten Teilen können ungefärbte sich befinden. Ebenso können die Metastasen gefärbt oder ungefärbt sein. Erzeugt wird die Färbung durch ein gelbbräunliches bis schwarzbraunes, eisenfreies Pigment, das Melanin, das in dem Protoplasma der Geschwulstzellen eingelagert ist. Diese sind in einer Reihe von Fällen Spindelzellen, in anderen Fällen runde, protoplasmareiche, epithelähnliche Zellen. Nach Ansicht der meisten Autoren nehmen sie von pigmentierten Stellen der Haut, der Schleimhaut, der Meningen oder der Chorioidea ihren Ausgang; in der Mehrzahl der Fälle von den pigmentierten Muttermälern, den sogenannten Pigmentnaevi.

Naevi im engeren Sinne sind anatomisch durch Einlagerung von Nestern und Strängen eigenartiger, rundlicher oder polygonaler Zellen im Papillarkörper charakterisiert. Die Herkunft dieser sogenannten Naevuszellen ist noch strittig. Einige Autoren wie Unna leiten sie vom Epithel, andere, auch Ribbert, vom Bindegewebe, dritte vom Lymphgefäßendothel ab. In den Pigmentnaevi enthalten diese Zellen größere

Mengen Melanin. Sie stellen spindelförmige Elemente mit verästelten Ausläufern dar, die Pigmentzellen oder Chromatophoren bezeichnet werden. Sie kommen auch im normalen Gewebe an pigmentierten Stellen der Haut vor. Ihre Aufgabe ist noch nicht restlos geklärt. Die Auffassung der einen geht dahin, daß diese Zellen das in den Epithelzellen gebildete Pigment nur fortschaffen, die der anderen, daß sie selbst an der Bildung des Pigments beteiligt sind. Die Letzteren bezeichnen sie daher auch als Melanoblasten. Nach Ribbert gehen nun die Melanosarkome von den Chromatophoren aus, und er nennt sie Chromatophorome. Andere Autoren, die an der epithelialen Herkunft der Naevuszellen festhalten, zählen die Melanosarkome zu den epithelialen Geschwülsten und sprechen daher auch oft von Melanocarcinomen. Wenn man jedoch den histologischen Bau dieser unausgereiften Geschwülste berücksichtigt, so muß man zugeben, daß wenigstens ein Teil der Melanosarkome zu den histoiden Tumorbildungen gehört. Durch die Namen Melanoblastom oder Melanocytoblastom wird ihre unsichere histogenetische Stellung berücksichtigt. Lücke bezeichnet das Melanom als Geschwulstart sui generis, für welche die Pigmentzelle das spezifische Element darstellt, ganz gleich ob vom Epithel oder Bindegewebe stammend.

Birch-Hirschfeld zählte zu den Melanomen nur solche Neubildungen, die in ihrem Hauptteil aus den Pigmentzellen bestehen, deren Entwicklung nicht im Zusammenhang mit physiologischen Pigmentgewebe steht. Nach seiner Auffasung sind die Pigmentzellen der Melanosarkome den Pigmentzellen des physiologischen Gewebes gleich zu setzen. Er hält es aber für zweifelhaft, daß das Pigmentepithel melanotische Geschwülste bilden kann; denn in der Mehrzahl der gutartigen Melanome (Pigmentnaevi) unterscheiden sich die charakteristischen pigmenthaltigen Zellen von den echten Epithelien morphologisch dadurch, daß diesen Naevuszellen die Epithelfasern fehlen. Er vertritt die Ansicht, daß der in der Nähe eines Naevus gefundene Pigmentreichtum der Epithelzellen durch die Chromatophoren, die die eigentlichen Pigmentbildner sind, den Epithelzellen zugeführt wird. Ebenso wie Borst und Jores nimmt er nur einen graduellen Unterschied an zwischen dem gutartigen Melanom, das jahrelang ohne zu wachsen bestehen kann, und dem Melanosarkom. Der Übergang von einem zum anderen ist durch Steigerung der Zellwucherung, Zunahme des Pigmentgehaltes, Vordringen der Pigmentzellen ohne scharfe Grenze in das umgebende Gewebe und Eindringen in die Blut- und Lymphgefäße gekennzeichnet. Was den Anstoß zu diesem Übergang vom gutartigen Melanom zum Melanosarkom gibt, entzieht sich unserer Kenntnis.

Über das Melanin selbst bestand früher die Ansicht, daß durch die Nebenniere die Muttersubstanz des Pigmentes gebildet werde. Diese Ansicht gründete sich auf die Ähnlichkeit des bei Morbus Addison in Epithel- und Bindegewebezellen der Haut und Schleimhaut auftretenden Pigmentes, das durch Oxydation von Vorstufen des Adrenalins zu entstehen scheint, wenn diese in der erkrankten Nebenniere nicht mehr in Adrenalin übergehen. Nach von Gierke ist die chemische Identität nicht sicher bewiesen. Das Melanin entsteht nach Ribbert aus farblosen im Zellkern enthaltenen Vorstufen (Propigment) — nach neueren Untersuchungen von Rößle, Staffel und Meirowski spielt besonders die Nukleolarsubstanz eine wichtige Rolle —, die nach ihrem Übertreten in das Protoplasma durch Oxydation in den schwarzen Farbstoff um-

gewandelt werden. Gleich Ribbert stellten Nencki und Berdez in mikrochemischen Untersuchungen fest, daß das Pigment, das auch Phymatorhusin und Hippomelanin genannt wird, kein Eisen enthält, dagegen reichlich Schwefel.

Lubarsch konnte in der Mehrzahl der Fälle von Melanosarkom keine mikrochemische Reaktion nachweisen. Im Gegensatz zu den Sarkomen enthalten die Melanosarkome kein Glykogen. Der Nachweis des Melanins wird geführt durch die Eigenschaft, sich mit Argentum nitricum infolge Reduktion schwarz zu färben, durch die Unfärbbarkeit des Melanins mit Fettfarbstoffen und die Unlöslichkeit in Fettlösungsmitteln. Die Zellen, die imstande sind Melanin zu bilden, geben nach Ribbert die Dopareaktion nach Bloch. Es lassen sich in ihnen oxydierende Fermente nachweisen (Dopaoxydasen), die das Dioxyphenylamin (Dopa) in Dopamelanin, einen dunkelbraunen bis schwarzen Körper umwandeln.

Der Sitz der Vulvamelanosarkome ist an keine bestimmte Region gebunden. Von allen Teilen der Vulva, kleinen und großen Labien, Clitoris, Urethra, können sie ihren Ausgang nehmen und sind schon in der Literatur beschrieben. Da sie in den Anfangsstadien keine oder fast keine Beschwerden machen, kommen sie leider erst spät in die Beobachtung des Arztes, sodaß man fast nie Anfangsstadien zu sehen bekommt. Palpatorisch hat man einen mannigfaltigen wenig charakteristischen Befund; oft einem Fibrom sehr ähnelnd, bald von derber, bald von weicher Konsistenz, teilweise ödematös, teilweise fluktuierend, oder gelappt. Auf die Nachbarschaft gehen sie oft diffus über, doch gibt es auch Fälle, wie bei unserer Patientin, wo sich der Tumor gut von der Umgebung abgrenzen läßt. Die bedeckende Haut wird bald unverschieblich gegen die Nachbarschaft und nicht allzu selten kommt es an diesen Stellen zu Ulcerationen und Nekrosen.

Nicht immer ist es leicht, aus dem klinischen Bild die Diagnose Melanosarkom zu stellen, und in den weitaus meisten Fällen wird sie erst vom pathologischen Anatom durch die mikroskopische Untersuchung gestellt.

Die Prognose des Melanosarkoms der Vulva ist absolut ungünstig zu stellen. Sie ist im Gegensatz zum Carcinom nicht zurückzuführen auf die lokalen zerstörend wirkenden Eigenschaften des Tumors, auch nicht auf die schädigend auf den Organismus wirkenden Toxine des Tumors, sondern auf die große Neigung zu Rezidiven und Metastasen. Eine kurze Zusammenstellung der von mir aus der Literatur seit dem Jahre 1907 gesammelten Fälle soll dies erläutern.

Autor	Rezidivbildung nach der Operation	Metastasen	Exitus nach d. Operation
Neuwirth	Weiterer Verlauf nicht bekannt		
Goforth I. Fall	5 Jahre	ja	7,5 Jahre
II. „	7,5 „	ja	—
III. „	—	Metastasen in all. Organen	Moribund aufgenommen
Körner	Weiterer Verlauf nicht bekannt		
Gatter	4 Wochen	In all. Org.	6 Wochen
Netzer	1 Monat	—	4 Monate
Hochhoff	1 Monat	—	—
Ivens I. Fall	18 Monate rezidivfrei	—	—
II. „	2 Monate „	—	—
Maclean	7 Monate	—	Post-Red. Op.
Kotzareff	—	in all. Org.	—
Tauber	—	—	—
Labhardt	—	—	—
Markus	—	—	—
Mayer	—	in der Leber	6 Monate
Guslack	3 Jahre	—	3 Jahre
Littauer I. Fall	3 Jahre	in all. Org.	5 Jahre
II. „	2,5 Jahre	in all. Org.	—
Dettmar	7 Monate	nein	lebt z. Zeit d. Veröffentl.

Diese Zusammenstellung zeigt, daß in den häufigsten Fällen trotz der gut ausgearbeiteten Operations- und Bestrahlungsmethoden die Patientinnen nicht länger als 1 Jahr rezidivfrei bleiben. Im günstigsten Falle hat diese Rezidivfreiheit 8 Jahre gedauert bei einem früher beobachteten Falle, der nach einer Schwangerschaft ein Rezidiv bekam.

Bald nach Entstehen des Primärtumors kommt es zum Einbrechen der Tumormassen in die Blut- und Lymphgefäßbahn, und durch embolische Verschleppung entwicklungsfähiger Geschwulstelemente, vielleicht mit Eigenbewegung versehener Pigmentzellen, entwickeln sich in den verschiedenen Körperorganen zahlreiche Metastasen. Kein Organ wird bevorzugt, sie sind zu finden in den Leistendrüsen, Ovarien und runden Mutterbändern. Ferner in den Organen, wo die vom Blut fortgeführten Geschwulstzellen am ehesten festgehalten werden können, Milz, Niere und Lunge. Aber auch in den übrigen Organen des menschlichen Körpers, Leber, Gehirn, Bauchfell, Darmwand und Knochenmark, sind Melanosarkommetastasen schon gesehen worden. Eine allgemeine als Melanosarkomatose bezeichnete generalisierte Metastasierung hat natürlich überhaupt keine Aussicht auf Erfolg der Operation. Sie läßt sich im Harn durch das Auftreten von Melanin oder Melanogen nachweisen. Schon Eiselt beschrieb das Vorkommen eines schwarzen Pigmentes im Harn beim Melanosarkom. Torgler wies in neuerer Zeit wieder auf diesen Zusammenhang hin. Doch nicht immer läßt sich für diesen Harnbefund ein klinischer Nachweis bringen, wie auch bei unserer Patientin zwar die Melaninprobe positiv war, klinisch Metastasen aber nicht festgestellt werden konnten.

Die mittlere Lebensdauer der Melanosarkome schätzt Hinselmann auf 18 Monate, nach der Operation auf 4,75 Monate.

Die Therapie hat sich beim Melanosarkom fast immer als machtlos erwiesen. Trotz der absolut ungünstigen Prognose versucht man immer mit den tatkräftigsten Mitteln den Patienten zu helfen. Die radikalsten

Operationsmethoden, die die Forderungen Veits, weitgehend im Gesunden zu operieren, die Stoeckels, sämtliche Drüsen sowohl die inguinalen, hypogastrischen und perinealen als auch die Drüsen im Verlauf der großen Gefäße sowie am Urether entlang durch deren Freilegung zu entfernen, erfüllen, konnten Rezidiv- oder Metastasenbildung nicht verhindern. Mackenrodt operierte mit dem De Forest'schen Hochfrequenzmesser, um die Inokulation von Geschwulstkeimen zu verhindern. Oft mußten die Eingriffe wegen des schon in die Nachbarschaft übergreifenden Tumors recht eingreifend gestaltet werden; Teile der Urethra, der Scheide oder des Mastdarms mußten reseziert werden. Derartige schwerwiegende Eingriffe stehen infolge der infausten Prognose bei den meist im fortgeschrittenen Alter befindlichen Patienten oft in keinem Einklange zu dem Erfolge, sodaß Fritsch und Kroemer sowie auch Rupprecht bei älteren Frauen die operativen Eingriffe überhaupt ablehnten, sofern die Vorbedingungen für diese umfangreichen und durch nicht unerhebliche Blutverluste und Anderes komplizierten Operationen für die oft schon in ziemlich desolaten Zustand eingelieferten Frauen nicht halbwegs günstig lagen. Hinselmann bezeichnet die Mortalität bei radikalen Operationen mit Herausnahme der Leistendrüsen schon mit 75%, bei einfacher Tumorexstirpation 91,6%.

Große Hoffnungen hat man auf die Aktinotherapie gesetzt. Leider liegen bisher noch verhältnismäßig wenige Angaben über die Bestrahlungserfolge beim Melanosarkom vor. Aus der Krankengeschichte und dem Sektionsbericht eines an Melanosarkom verstorbenen Freiburger Chirurgen kann man entnehmen, daß die Applikation hoher Dosen und eine längere Bestrahlungsdauer für den Gesamtorganismus unschädlich war, und die Metastasen vorübergehend günstig beeinflußt worden sind. Wir hatten die Leistendrüsenmetastasen unserer Patientin anfangs auch erst röntgenbestrahlt und nach ihrer Herausnahme 4 Monate später bei der histologischen Untersuchung besonders auf Strahlenwirkungen unser Augenmerk gerichtet. Als einzige Symptome der Wirkung der Röntgenstrahlen könnten nach Ansicht des Pathologen die Nekroseherde im Innern der Drüsentumoren gewertet werden. Doch kommen ja auch Nekrosen in nicht bestrahlten Sarkomen vor, sodaß diese Nekrosen nicht allein als Strahlenwirkung aufgefaßt werden können. Doch geht die Ansicht namhafter Strahlentherapeuten dahin, daß die Strahlentherapie, sei es Radium, Mesothor oder Röntgen, für das Sarkom noch günstigere Resultate erzielen kann als für das Carcinom.

Kienböck hat eine tabellarische Übersicht über röntgenbehandelte Sarkome angelegt, die zeigt, daß die weichen, zellreichen, außerordentlich rasch wachsenden, immer wieder rezidivierenden Fälle bessere Aussichten für den Erfolg haben als die derben Tumoren. Beck, Wellborn und Walker haben nach Röntgenbestrahlung Schwund des Tumorgewebes bei Melanosarkomen festgestellt. Exner brachte durch Radiumbehandlung ein Melanosarkom zur Verkleinerung, ebenso soll durch Forssel ein rezidivierendes Sarkom der Clitoris nach drei Behandlungsserien mit Radium geheilt worden sein.

Allein auch die Strahlentherapie ist individuell verschieden wirksam. Für das Melanosarkom kommt sie vorläufig als alleinige Therapie nicht in Betracht. Hier kann man sich von einer kombinierten operativen und Strahlentherapie noch die günstigsten Erfolgsaussichten versprechen. Zur Unterstützung hat Czerny bei Sarkomen eine Arsen-

medikation empfohlen, von der man in der Tat recht gute Erfolge für den Allgemeinzustand der Patientin gesehen hat. Fälle wie der unsrige, wo eine Überempfindlichkeit gegen Arsen vorzuliegen schien, ändern an der Tatsache nichts.

Die von Coley empfohlene Impfung mit seinem aus Erysipelstreptokokken und einem Bacillus Prodigiosus hergestellten Serum soll zwar nach Harmer in 6 Sarkomfällen Heilung gebracht haben, wird aber heute von anderen Autoren abgelehnt.

Neuerdings rät Hügel, um Metastasen zu verhüten, vorbestrahltes Blut in den Körper einzuspritzen. Bei gleichzeitiger Milzröntgenbestrahlung konnte er Erfolge feststellen. Nach seiner Meinung hat die Metastasenbildung einen zentralen Ursprung, der in der Milz zu suchen ist. Wie weit seine Ansicht richtig ist, müssen spätere Nachprüfungen ergeben.

Für unsere Patientin, die sich bisher in einem guten Allgemeinzustand befindet, kommt eine nochmalige Röntgenbestrahlung in einem halben Jahr in Frage. Auch ein Versuch der Hügelschen Therapie mit vorbestrahltem Blut ist in Erwägung gezogen.

Zusammenfassend möchte ich sagen, daß die bei unserer Patientin kombiniert durchgeführte Therapie den gewünschten Erfolg gezeitigt hat. Die Patientin ist bisher frei von Rezidiven und Metastasen. Ihr Allgemeinzustand ist wieder soweit hergestellt, daß sie vollkommen arbeitsfähig ist. Wie weit dieser Zustand ein Dauererfolg ist, läßt sich bei den ungünstigen Erfahrungen bei Melanosarkomen noch nicht sagen.

Literaturverzeichnis.

Aschoff: Lehrbuch der Pathologischen Anatomie.

Abbé: Lehrbuch der Strahlentherapie.

Baker: Das Vulvacarzinom in seiner Ätiologie und Prognose. Inaug.-Diss. Erlangen.

Bailles: nach Neuwirth.

Balloch: Epithelioma vulvae. Ref. Gyn. Rundschau 1913, Heft 3.

Beck: nach Wetterer.

Berdez: nach Neuwirth.

Birch-Hirschfeld: nach Neuwirth.

Borst: in Aschoffs Pathologie.

Burkhardt: Sarkom der Vulva. Zentr. für Gyn. 1920.

Coley und *Haguet:* Melanotische Krebsbildung. Zentr. f. Gyn. 1917.

Duffek: Demonstr. Wiener med. Wochenschrift 1916.

Eiselt: nach Neuwirth.

Exner: nach Wetterer.

Fergusson: nach Neuwirth.

Fornero: Über eine ungewöhnliche Neubildung der äußeren Genitalien. Zentr. f. Gyn. 1913.

Franz: Gynäkologische Operationen. Radiumbehandlung maligner Tumoren im weiblichen Genitale.

Fritsch: Die Krankheiten der Frauen.

Gatter: Seltene Geschwülste der Vulva. Zentr. f. Gyn. 1927.

v. Gierke: nach Neuwirth.

Guilt: nach Neuwirth.

Halban-Seitz: Handbuch der Geburtshilfe und Gynäkologie.

Hinselmann: Beitrag zur Kenntnis der bösartigen pigmentierten Geschwülste der Vulva. Zeitschr. f. Geb. u. Gyn. 1908.

Hochloff: Melansarkom der Vulva. Zentr. f. Gyn. 1932.

Holland: Malignant Melanoma of the vulva. Ref. Gyn. Rundschau 1911.

Hügel: nach Hočhloff u. Ref. Zentr. f. Chirurgie 1931.

Hüssy: nach Hochloff.

von Jaschke: Lehrbuch der Gynäkologie.

Joannovics: Demonstration. Wiener med. Wochenschrift 1916, 12.

von Jores: in Aschoffs pathologischer Anatomie. Bd. 2.

Kehrer: Diagnose u. Therapie der Vulvakarcinome. Ref. Zentr. f. Gynäkologie 1912.

Kienböck: nach Wetterer.

Körner: Demonstration. Zentr. f. Gyn. 1927.

Kotzareff: Cerebrale Metastasen nach primären Melanom der linken großen Schamlippe. Annalen d. gyn. et d' obst. 1927.

Labhardt: Primäres Melanom der Vulva in der Gravidität. Gyn. Rundschau 1915.
Littauer: Zwei Fälle von Melanosarkom der Vulva. Zentr. f. Gyn. 1909.
Lockhardt: Melanotic sarcoma clitoridis. Journal of obst. and gyn. 1912.
Machenhauer: Zwei Fälle von geheiltem Vulvakarcinom. Zentr. f. Gyn. 1911.
Markus: Malignes Melanom der Vulva. Monatsschrift f. Geb. und Gynäkologie 1911.
Martin: Pathologie u. Therapie d. Frauenkrankheiten.
Meyer: Über Melanome der äußeren Genitalien. Archiv für Gyn. 1908.
Neuwirth: Über ein seltenes Melanosarkom labii minoris. Zeitschr. f. Gyn. u. Geb. 1917.
Netzer: Über Sarkome d. Vulva. Zentr. f. Gyn. 1925.
Pinkus: Radium u. Mesothor bei der Behandlung maligner Tumoren und ihre Prognose. Ref. Zentr. f. Gyn. 1912.
Ribbert: Lehrbuch der allgemeinen Pathologie und pathologischen Anatomie.
Rhomberg: Ein Fall von Sarcoma vulvae. Zentr. f. Gyn. 1915.
Rothschild: Die malignen Neubildungen der Vulva u. ihre Prognose. Inaug.-Dissert. Freiburg im Breisgau. 1913.
Rupprecht: Erfahrungen über das Vulvacarcinom. Zeitschrift f. Geburtsh. u. Gyn. Band 72.
Schauta: Lehrbuch der gesamten Gynäkologie.
Stoeckel: Über Radikalheilung d. Vulvacarcinoms. Münchner Med. Wochenschrift 1910.
— Wie lassen sich die Dauerresultate bei der Operation des Vulvacarcinoms verbessern? Zentr. f. Gyn. 1912.
Tauber: Melanom der Vulva. Zentr. f. Gyn. 1924.
Torgler: nach Gatter.
Unna: nach Ribbert.
Veit: Die Erkrankungen der Vulva. Handbuch der Gynäkologie.
Virchow: Die krankhaften Geschwülste. nach Neuwirth.
Vogt: Beitrag zu den Melanosarkomen der Klitoris. Arch. f. Gyn. 1913.
Wetterer: Handbuch der Röntgentherapie.
Wiener: Ein Melanosarkom der Vulva. Archiv f. Gyn. 1907.
von Winkel: Lehrbuch der Frauenkrankheiten.
Yaile u. *Benda:* Kraurosis und Leukoplakie der Vulva. Zentralblatt f. Gyn. Bd. 35.

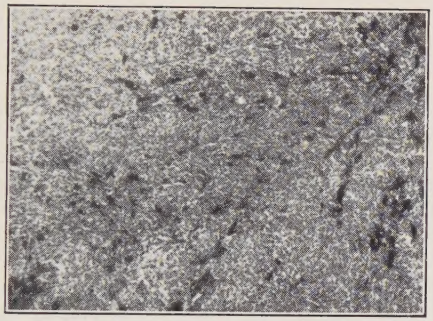

Abb. 1.
(1 : 68 Vergrößerung).

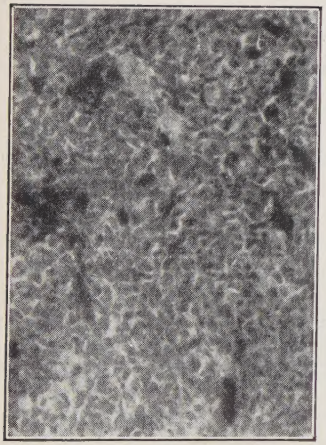

Abb. 2.
(Vergrößerung 1 : 300 Obj. 40 × 0,95)

Abb. 3.
(Vergrößerung 1 : 435) Oel Obj. 90 × 1,30.

Lebenslauf.

Ich, Herbert Dettmar, wurde als zweiter Sohn des Regierungskanzleisekretärs Georg Dettmar und seiner Ehefrau Alma am 2. April 1907 in Leipzig geboren. Nach vierjährigem Besuch der Mittelschule kam ich auf das Domgymnasium in Merseburg und bestand dort Ostern 1927 mein Abitur. Während der vorklinischen Semester studierte ich in Wien und Halle und legte daselbst nach 5 semestrigem Studium die ärztliche Vorprüfung ab. Nach weiteren 6 klinischen Semestern in Halle bestand ich am 17. Februar 1933 mein Staatsexamen mit der Note gut. Vom 24. Februar 1933 bis 31. März 1933 war ich in der Medizinischen Universitätsklinik Halle, anschließend in der Landesfrauenklinik Magdeburg und vom 1. Oktober bis 24. Februar 1934 auf der inneren Abteilung des städtischen Krankenhauses Weißenfels als Medizinal-Praktikant tätig. Daselbst war ich bis zum 31. März als Volontärassistent und bin seit 1. April 1934 als Assistenzarzt auf der inneren Abteilung des Knappschaftskrankenhauses Staßfurt-Leopoldshall.

Zum Schlusse möchte ich Herrn Prov.-Obermedizinalrat Dr. von Alvensleben für die freundliche Überlassung des Themas und die dabei gewährte Unterstützung, sowie Herrn Prof. Nürnberger für die Durchsicht meiner Arbeit ergebenst danken.